第11号 ちょっと気になる検査データ

乳がんの病理検査

乳房の構造 と 乳がん について

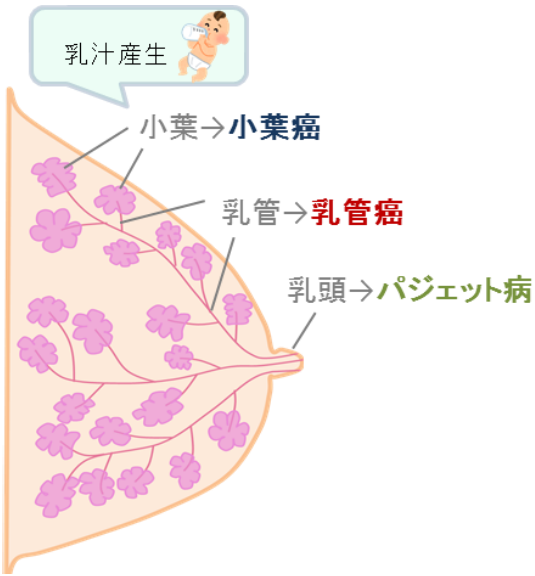

乳房は、乳腺組織と脂肪などからなっています。小葉でつくられた母乳は、乳管を通り乳頭から分泌されます。

乳がんは、乳管癌、小葉癌などの特殊型、パジェット病、その他の組織から発生する悪性腫瘍(悪性葉状腫瘍など)に大きく分けられます。この中でも、乳管から発生する乳管癌が多くを占めます。

乳がんは30歳代から増え、40~60歳代の閉経期前後の女性に好発します。年々増加しており、女性の“がん”では罹患率第一位です。

乳がんの発生は、初経が早かったり出産経験が少ない等により、女性ホルモン(エストロゲン)にさらされる期間が長いこと、飲酒・喫煙、肥満、良性乳腺疾患の既往、家族に乳がん患者が多い事などがリスクとしてあげられます。

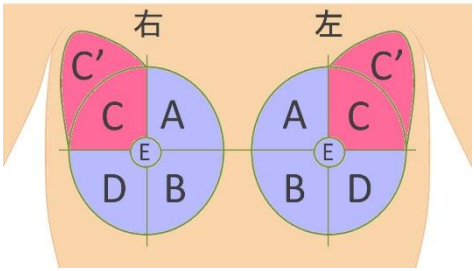

乳がんの好発部位(できやすいところ)は、C領域という乳房の外側上方で、この領域に発生する乳がんは、全体の約50%を占めます。

(C´領域：腋窩部)

病理検査 について

マンモグラフィー検査や超音波検査(エコー)で、必要があると判断された場合に行われ、多くの場合、病理検査で乳がんの診断が確定します。

●細胞診●

腫瘍部分に細い針を刺して細胞を吸引したり、乳頭から分泌物が出ている場合はそれを採取し、悪性(乳がん)か良性かを検査します。

体への負担が少ない反面、鑑別が難しいことがあります。

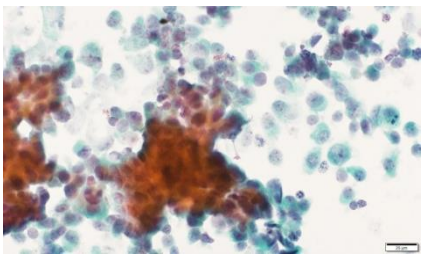

●組織診(生検)●

局所麻酔を行い、注射針よりも太い針で腫瘍組織を採取します。個々の細胞ではなく、組織の塊を切り取れるので、悪性か良性かだけでなく、腫瘍の特徴もわかります。

診断を確定するために行います。

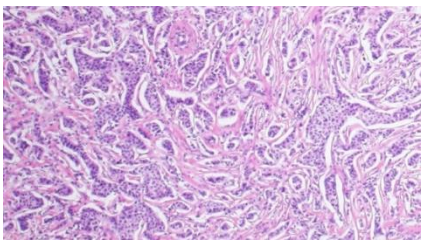

写真：浸潤性乳管癌の例

済生会三条病院　臨床検査科

令和2年3月